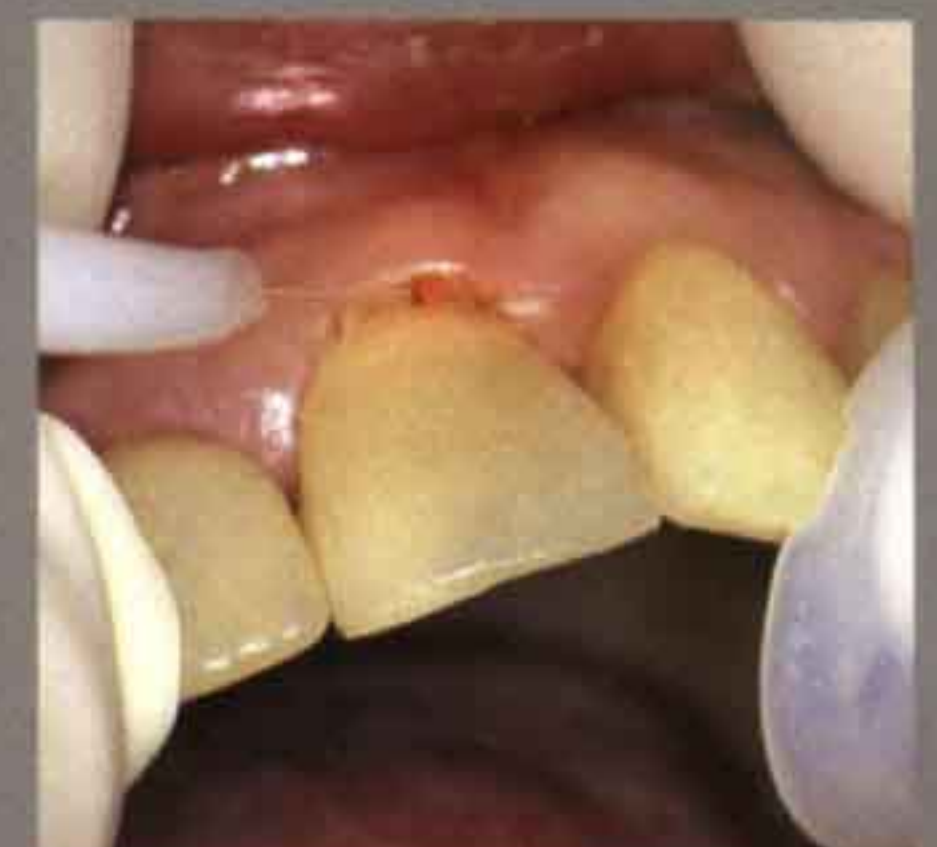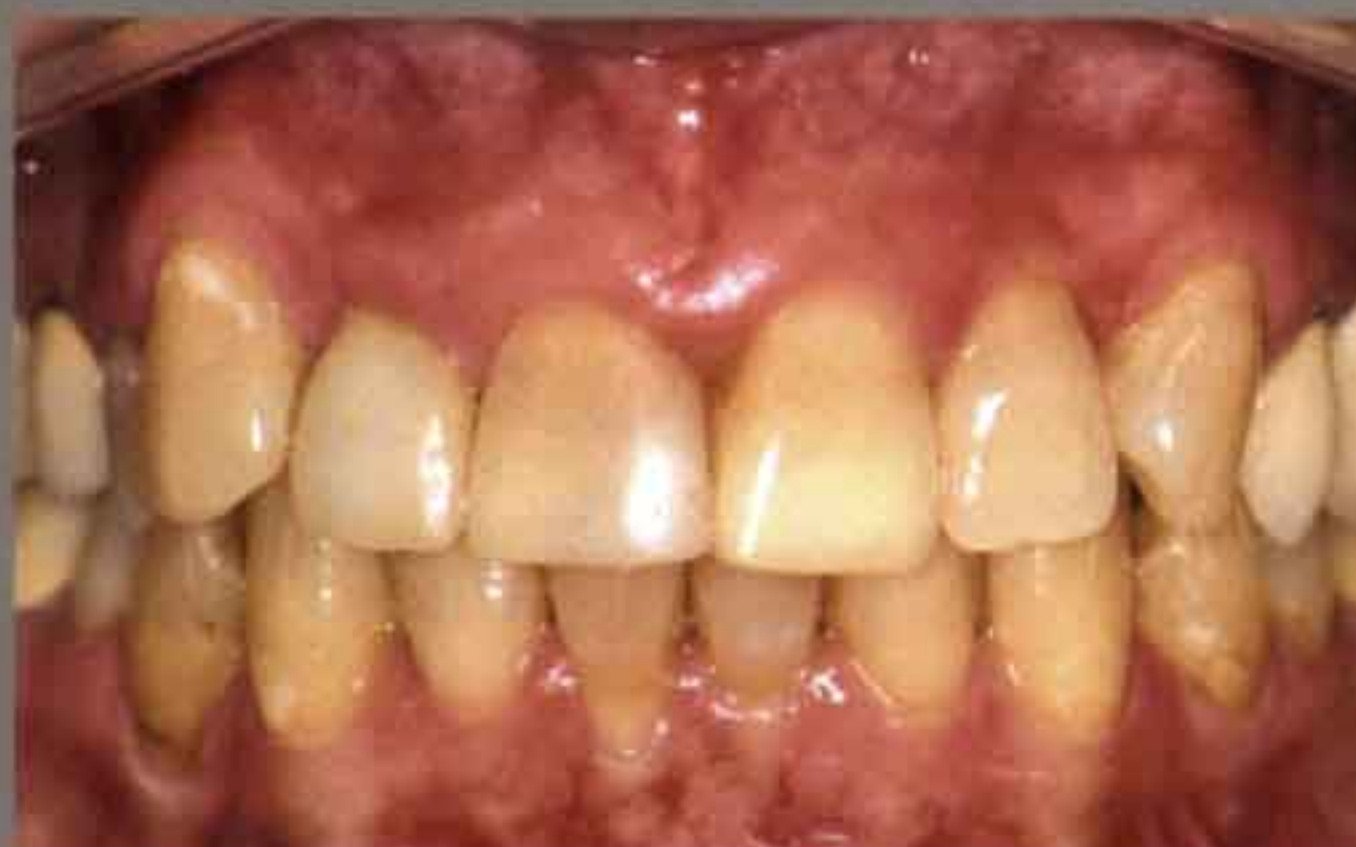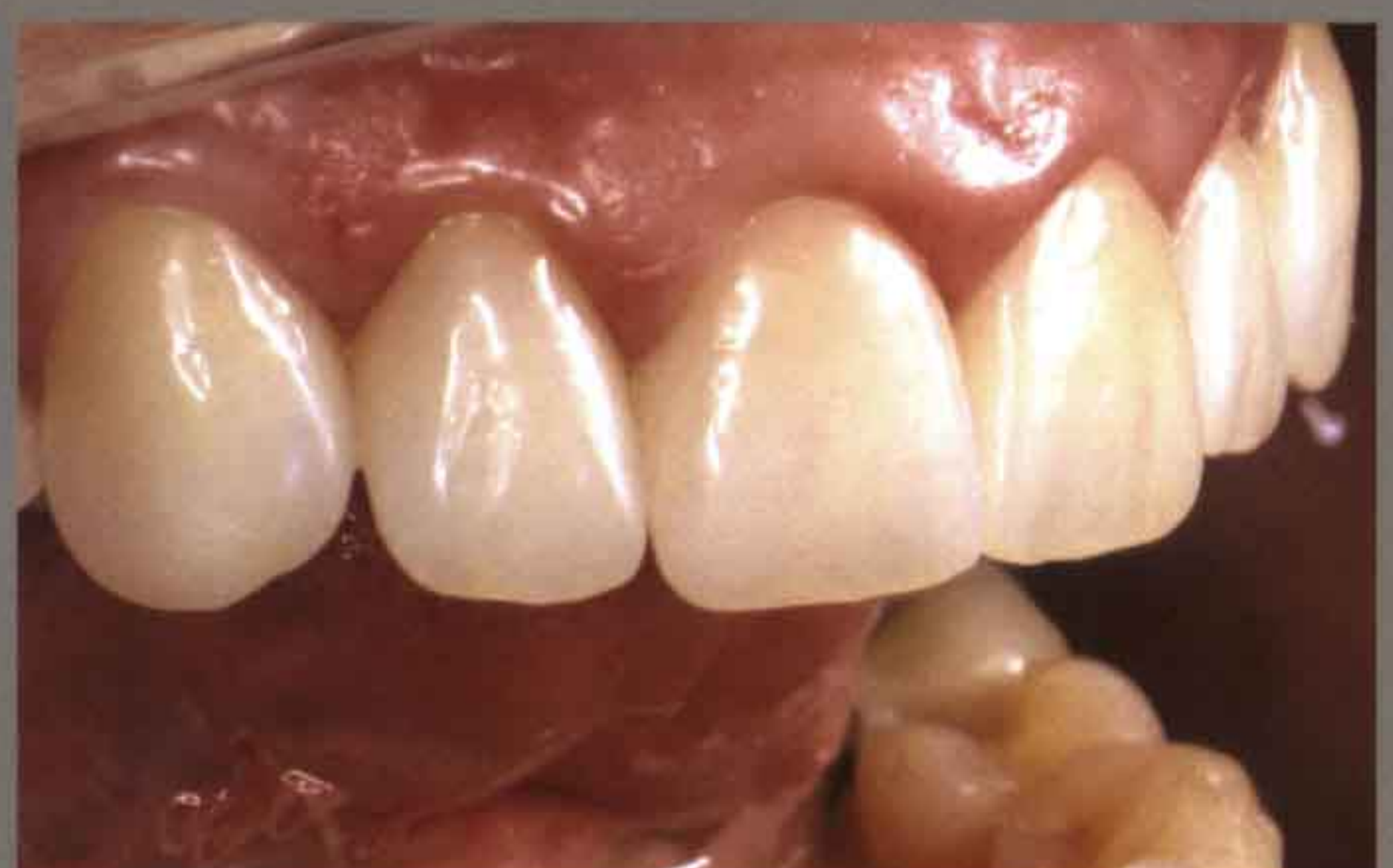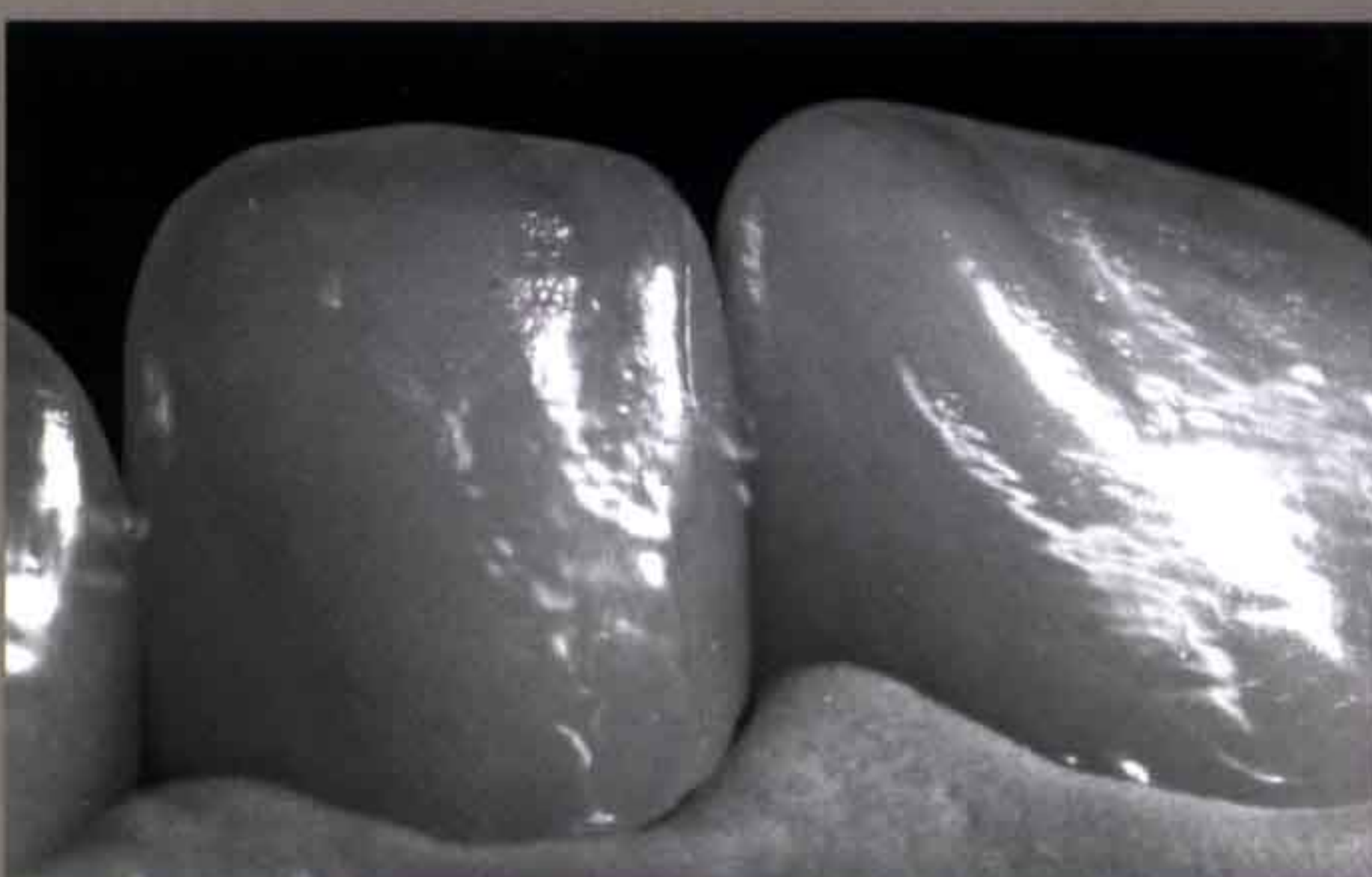
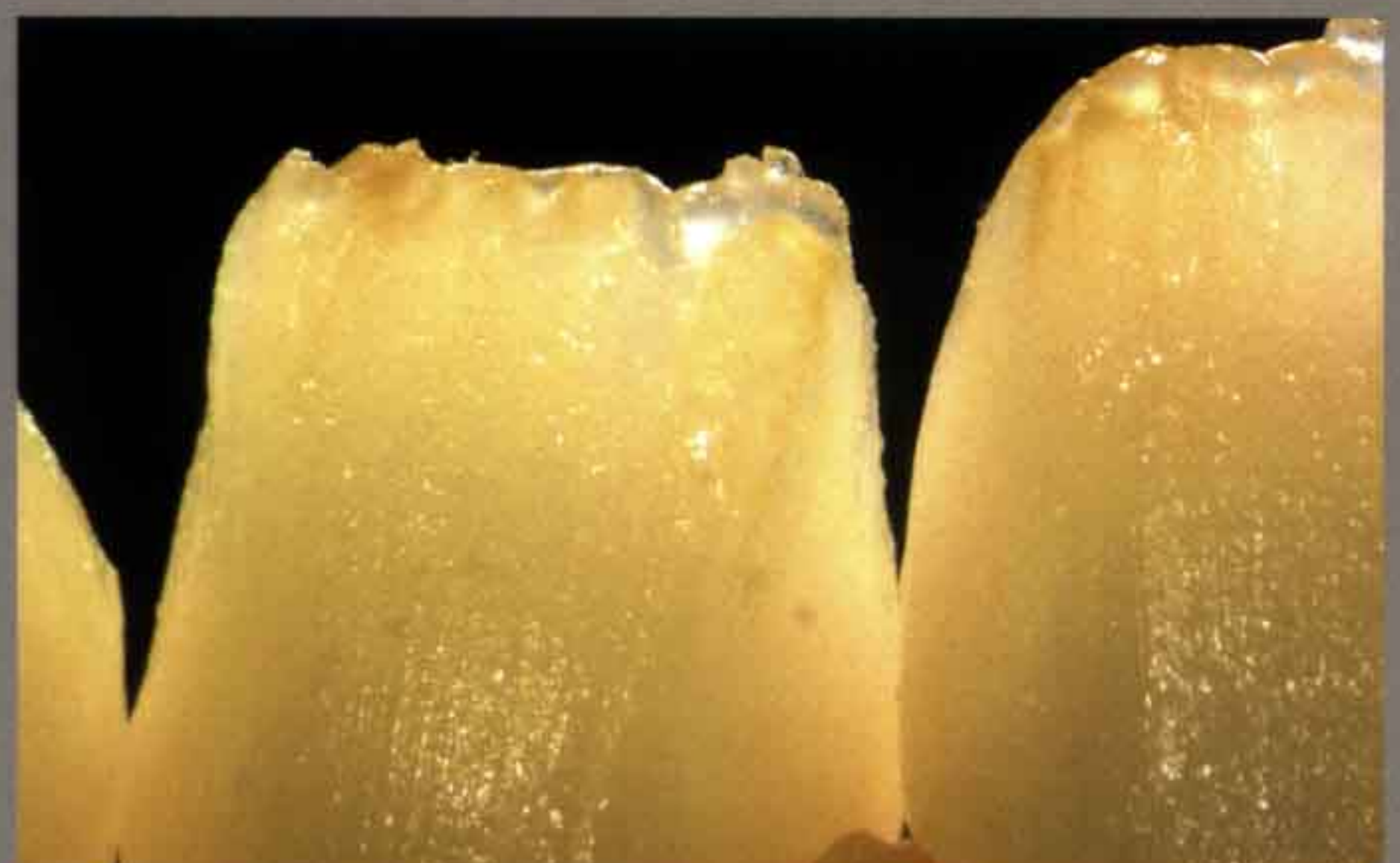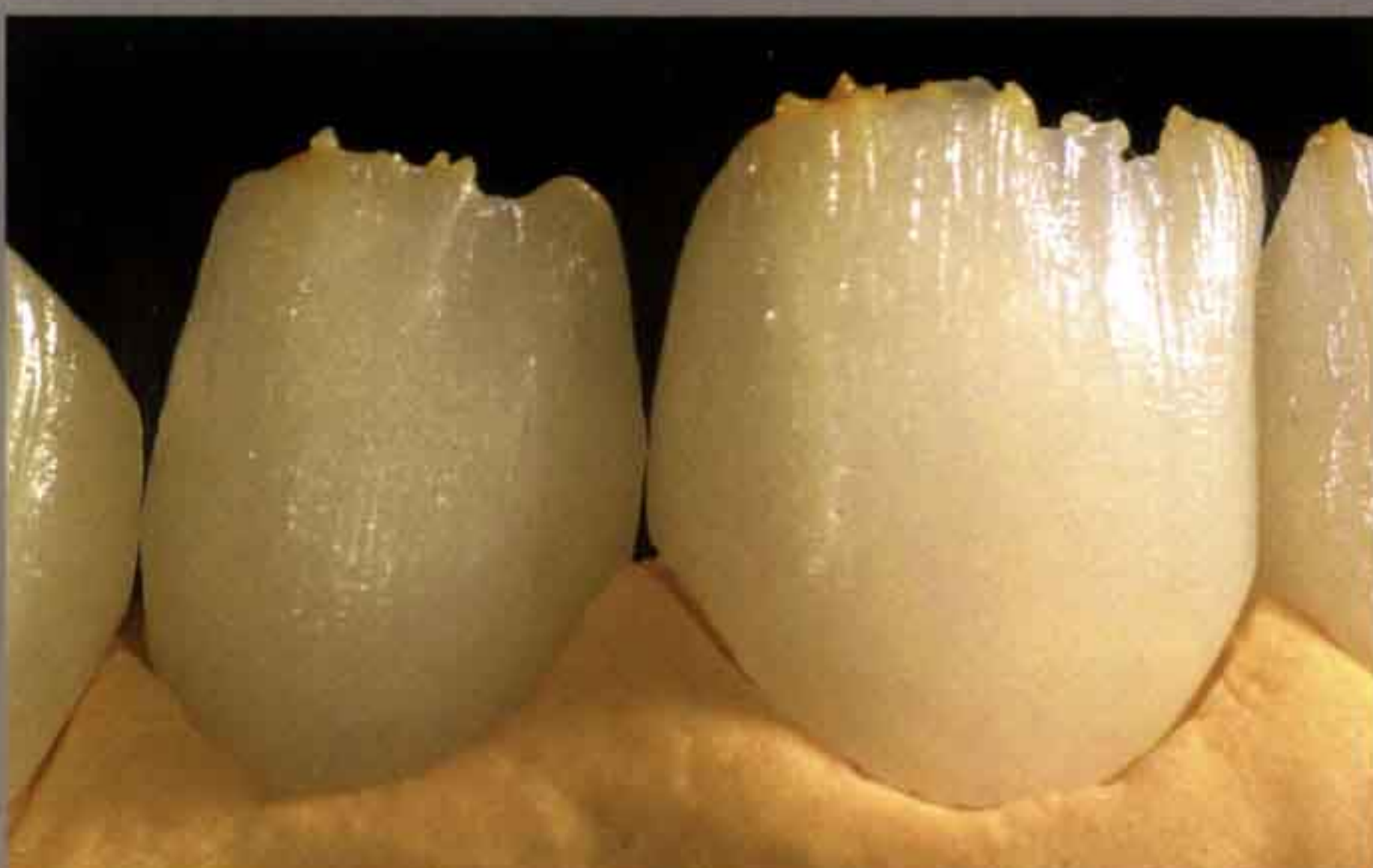
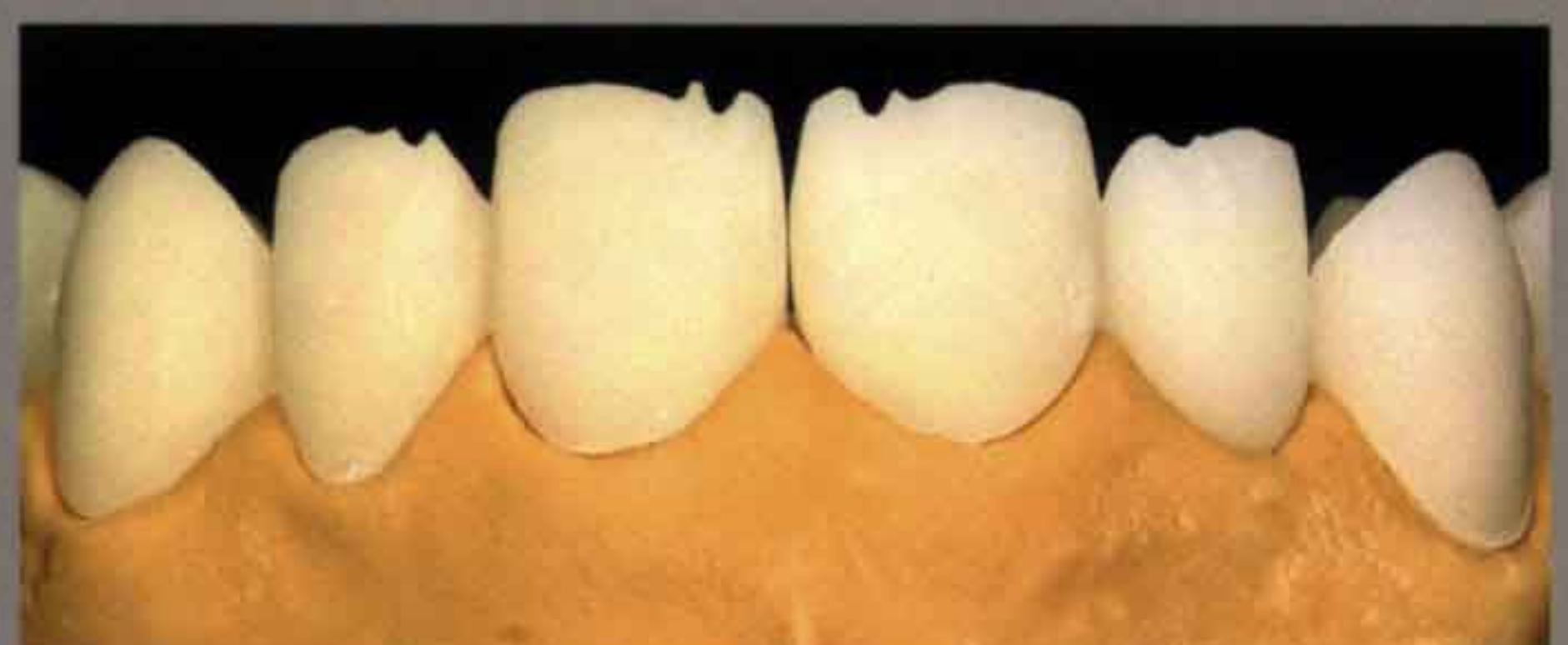


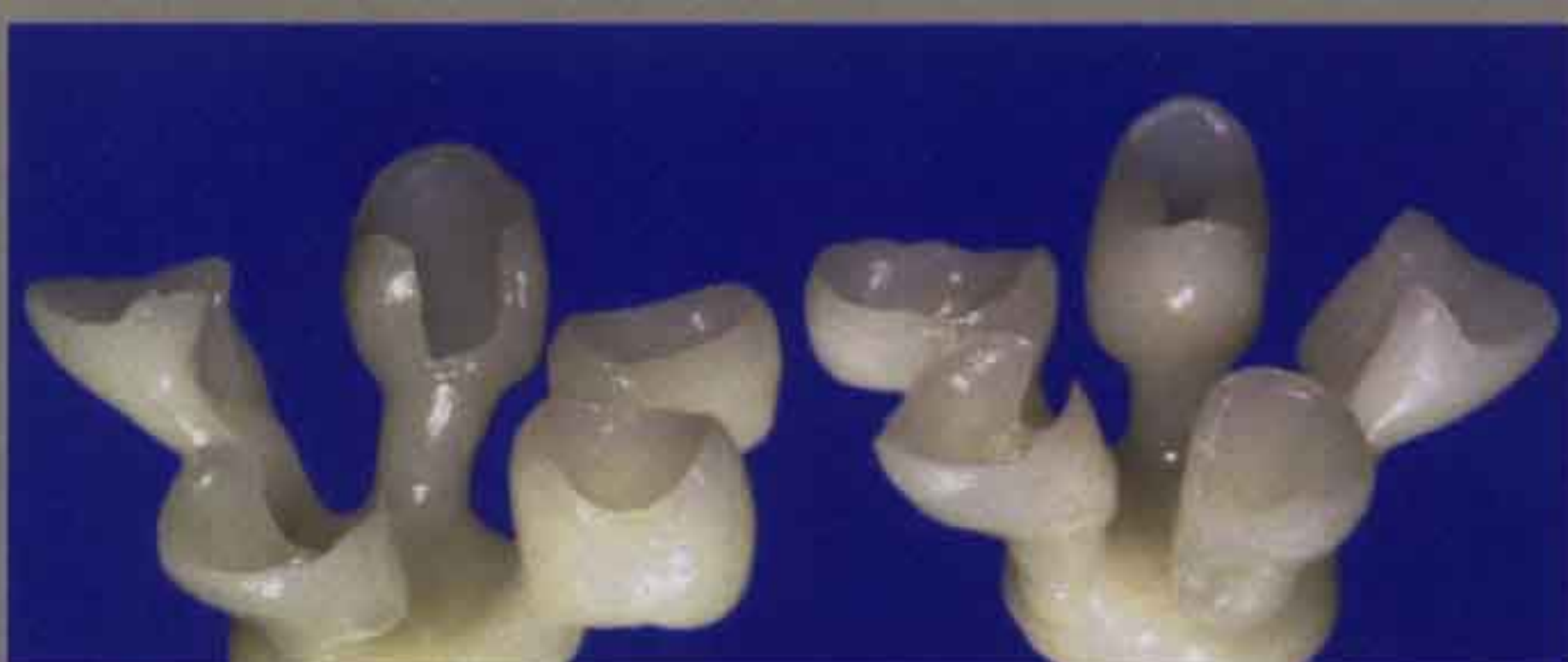Exzellente dentale Ästhetik



Problematik: Kein harmonischer Gingivaverlauf. Mangelhafte Ästhetik in Bezug auf Farbe und Zahnstellung. Insuffiziente Metallkeramikronen im Seitenzahnbereich.

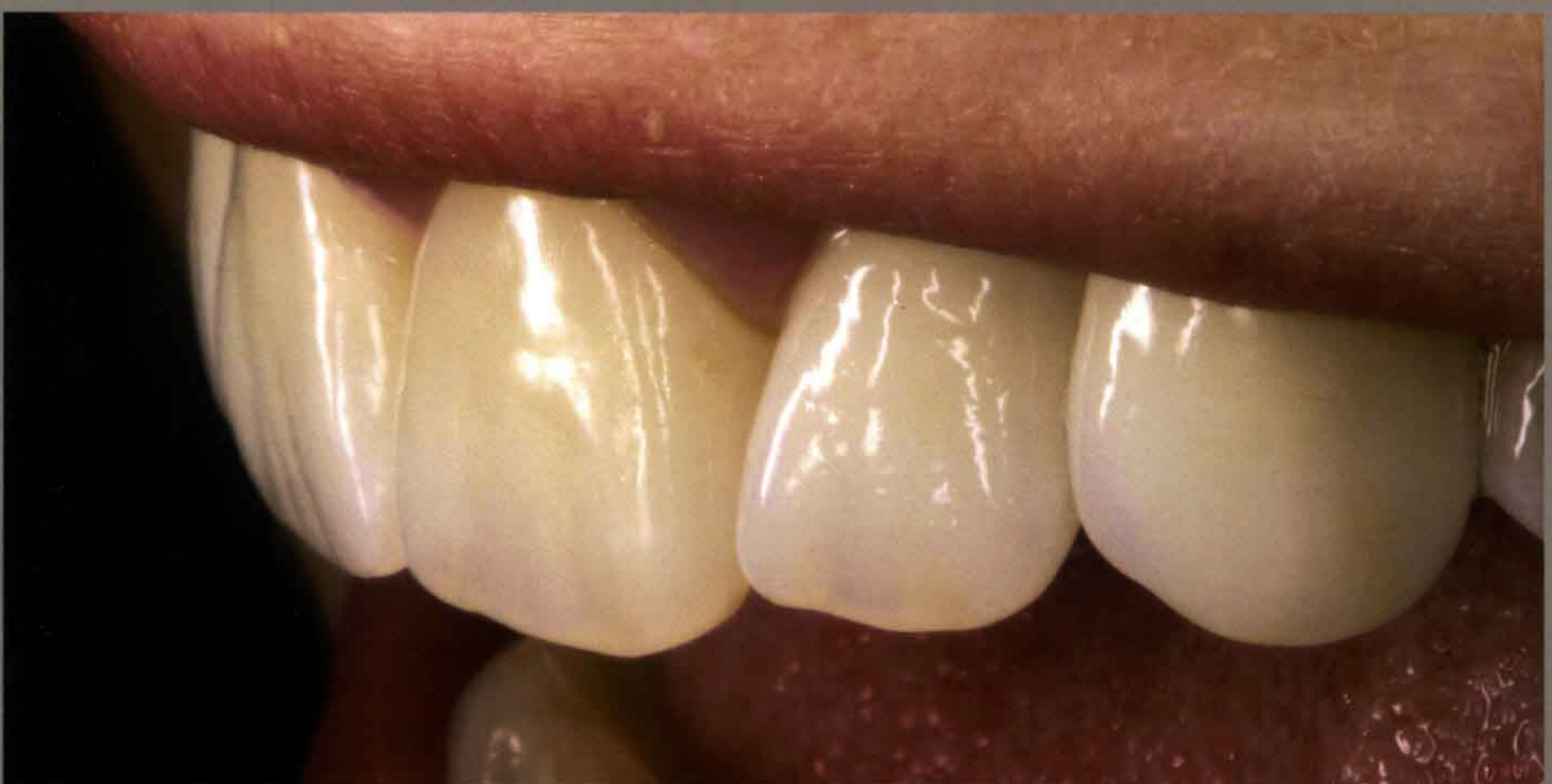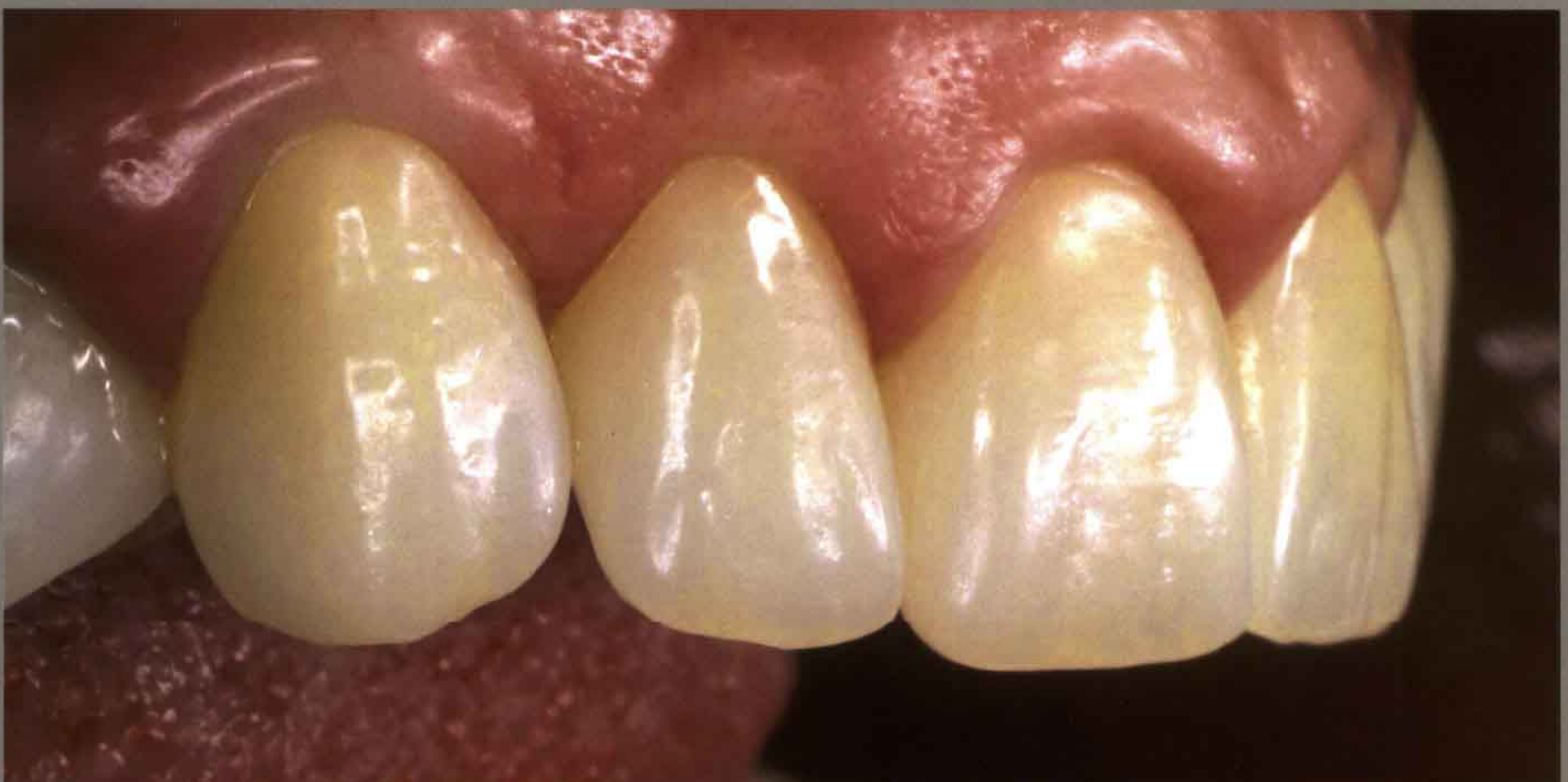Lösung: Basis für das ästhetische Resultat ist die gezielte Vorbereitung der Gingiva mittels Lasertechnik. Zur Bestimmung der endgültigen Lösung dient das diagnostische Wax-up und die anschließende temporäre Versorgung. Das ästhetische Resultat der Veneers und Kronen wurde mittels der IPS Empress Esthetic Press-/Schicht-Technologie hergestellt.



11/2005

QZ Quintessenz Zahntechnik

Exzellente dentale Ästhetik



Patientin:
Korrektur des
insuffizienten
Gingivaverlaufs
und der Ästhetik



Behandler:
Timothy C. Adams,
DDS
Las Vegas Institute
for Advanced Dental
Studies
LVI Clinical Director
9501 Hillwood Dr.
Las Vegas, NV 89134
USA

**Zahntechnische
Ausführung:**
Jürgen Seger, CDT
Las Vegas Institute
for Advanced Dental
Studies
LVI Laboratory
Instructor & Ivoclar
Vivadent Instructor
presse@ivoclar
vivadent.com

